Bài dịch

Lợi ích của việc cắt ngang cuống Glissonean đối với điều trị phẫu thuật chấn thương gan nặng

Tg: Satoshi Koizumi, Kenta Katsumata, Tatsunori Ono và cộng sự

Tóm tắt

Chiến thuật ban đầu phổ biến nhất để điều trị chấn thương gan nặng là khống chế tổn thương trong đó phải cầm được máu bằng chèn gạc quanh gan hoặc thuyên tắc mạch. Tuy nhiên, chúng tôi gặp những bệnh nhân mà chỉ áp dụng đơn thuần chiến thuật này thì không đủ. Chúng tôi đã áp dụng nguyên lý cắt ngang cuống Glissonean cho 3 trường hợp chấn thương gan nặng, đây là kỹ thuật lúc đầu được tạo ra để đảm bảo tiến hành cắt gan theo kế hoạch an toàn và nhanh chóng cho ung thư gan. Chúng tôi tiến hành buộc cuống Glissonean trong phẫu thuật khống chế tổn thương ở 2 bệnh nhân và cắt ngang cuống Glissonean trong phẫu thuật triệt để ở 1 bệnh nhân. Chúng tôi mô tả phương pháp và kinh nghiệm của mình, bao gồm cả thời gian và kết quả phẫu thuật. Theo kinh nghiệm của chúng tôi, dường như 8-12 h sau thủ thuật khống chế tổn thương là thích hợp để phẫu thuật triệt để. Mặc dù có một số vấn đề đặt ra với chiến thuật này và những trường hợp sẽ không thể áp dụng được, phương pháp dường như đặc biệt có ích đối với các trường hợp chấn thương gan nặng có tổn thương lan tràn và tổn thương đến cuống Glissonean gần rốn gan. Chúng tôi mô tả chi tiết 3 trường hợp của mình và đánh giá kinh nghiệm dựa vào tài liệu sẵn có.

Giới thiệu

Trong những trường hợp chấn thương gan nặng, phẫu thuật khống chế tổn thương (DCS- damage control surgery- phẫu thuật khống chế tổn thương) thường được thực hiện khi nhận thấy bộ ba dấu hiệu chết người [1,2]. Trước những năm 1980, nổi bật là chiến thuật cầm máu hoàn toàn và phục hồi tất cả các cơ quan bị tổn thương. Khái niệm của DCS ngày nay được chấp nhận rộng rãi ở Nhật Bản. DCS nói đến một chiến thuật đặc biệt: Tiến hành mổ cấp cứu thăm dò để chèn gạc ổ bụng cứu sống bệnh nhân (life- saving), đặc biệt là chèn gạc gan; sau đó các bệnh nhân được theo dõi tại khoa hồi sức cấp cứu (ICU) cho đến khi các thành phần của bộ ba dấu hiệu chết người đảo ngược, tiếp đó sẽ thực hiện phẫu thuật triệt để. Chấn thương gan nặng không ổn định huyết động ngay từ đầu là một chỉ định kinh điển cho DCS. DCS trong những trường hợp này thường là chèn gạc quanh gan để khống chế chảy máu từ mọi nhánh của tĩnh mạch cửa hoặc tĩnh mạch gan, sau đó làm thuyên tắc động mạch qua catheter (TAE) bổ xung đối với bất cứ chảy máu động mạch nào còn tiếp tục. Mặc dù áp dụng rộng rãi chiến thuật này, tỉ lệ tử vong do chấn thương gan nặng vẫn còn quá cao. Chúng tôi áp dụng tiếp cận cuống Glissonean, cả thắt buộc trong DCS hoặc cắt ngang trong phẫu thuật triệt để, ở 3 trường hợp chấn thương nặng. Chúng tôi mô tả việc áp dụng nó chi tiết và kết quả từng trường hợp

Trình bày ca bệnh

Trường hợp thứ nhất

Bênh nhân nam 48 tuổi bị tai nạn ô tô tháng 9 năm 2011. Bệnh nhân được chuyển đến bệnh viện chúng tôi bằng xe cấp cứu, lúc vào shock và thờ ơ. Thăm khám siêu âm tập trung trong chấn thương (FAST) cho thấy có khoảng trống âm ở túi cùng Morrison, XQ thấy có gãy thấp của xương sườn 5, 6 và 7 bên phải có di lệch và tràn máu tràn khí lồng ngực. Chúng tôi cho rằng đây là shock do chảy máu nhiều trong ổ bụng từ tổn thương cơ quan bên trong gây ra và bắt đầu phẫu thuật thăm dò ổ bụng ngay. Thời gian từ khi bệnh nhân vào đến khi mổ là 55 phút. Rạch da đường giữa bụng, thấy chảy máu ồ ạt trong khoang bụng (hình >1a). Sờ bằng tay khẳng định có vài chỗ tổn thương gan, ngay lập tức thực hiện thủ thuật Pringle để làm gián đoạn dòng máu vào gan. Khi phẫu trường đã sạch máu, nhìn thấy tổn thương IIIb (Phân loại của hiệp hội phẫu thuật chấn thương Nhật Bản) ở 3 vị trí trên thùy gan phải (hình >1b-d). Đối với 2 vị trí phía trên, các nhánh của tĩnh mạch gan phải đã lộ ra , chúng tôi tiến hành khâu gan để cầm máu. Tổn thương ở vị trí dưới phức tạp vì liên quan đến rốn gan, nên quyết định tiến hành chèn gạc quanh gan mà không cố phục hồi tổ chức tổn thương. Tuy nhiên, khi lấy bỏ dụng cụ cầm máu (*hiểu là kẹp ở cuống gan- người dịch*) chảy máu từ rốn gan không thể khống chế được – chỉ riêng chèn gạc quanh gan là không đủ cầm máu . Lúc này, bác sĩ gây mê nhận thấy có ba dấu hiệu nguy hiểm và cảnh báo cho chúng tôi. Do cần phải khẩn trương cầm máu hoàn toàn , chúng tôi quyết định buộc thắt cuống Glissonean bên phải. Đầu tiên chúng tôi cắt túi mật, rồi phẫu tích vòng quanh riêng từng cuống Glissonean trước và sau ở chỗ phân nhánh thứ hai, rồi buộc chúng riêng rẽ. Bằng cách chẹn tạm thời hai nhánh, chảy máu đã cầm, và không thấy thay đổi màu sắc ở thùy trái của gan . chính vì thế, chỉ cần tiến hành buộc hai lần các cuống gan và chèn gạc quanh gan đơn thuần với dự định tiến hành phẫu thuật triệt để đúng thời điểm. Tổng lượng máu mất trong mổ là 9,800ml, toàn bộ thời gian DCS là 94 phút. Chụp CT ổ bụng trước khi bệnh nhân nhập vào ICU cho thấy gián đoạn hoàn toàn dòng máu đi vào thùy phải của gan (hình 2). Bệnh nhân đã tỉnh lại, chúng tôi tiến hành theo dõi tại ICU 24 giờ tiếp theo để chuẩn bị phẫu thuật triệt để.

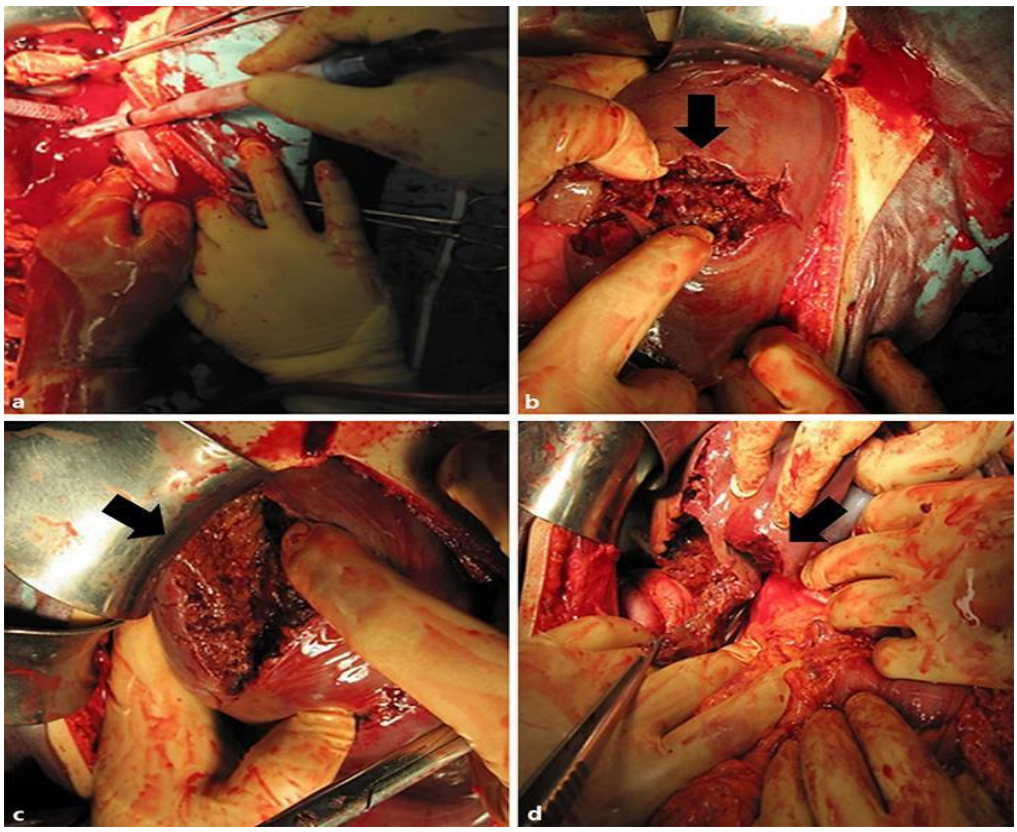

Hình 1: *Trường hợp 1-Ảnh trong mổ. a Rạch đường giữa bụng, chảy máu dữ dội trong ổ bụng. Đầu bệnh nhân ở bên phải. Phát hiện tổn thương thùy gan phải IIIb ở 3 vị trí (mũi tên): Ở phần trên (b), trên bề mặt (c), và ở bờ dưới (d) . Nếu gộp lại (chụp hết), đầu bệnh nhân ở phía trên của ảnh.*

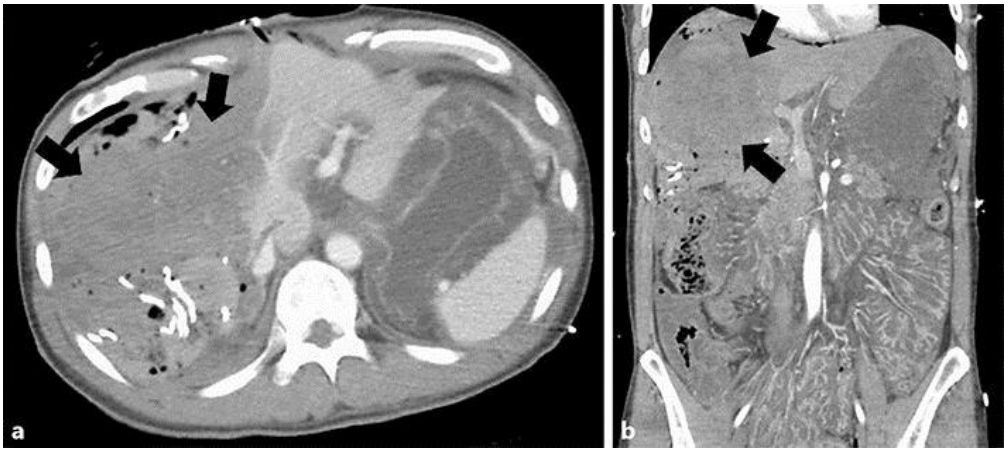

Hình 2: *trường hợp 1-Hình ảnh CT sau khi thắt cuống Glissonean trong phẫu thuật khống chế tổn thương*

Chụp CT ổ bụng sau khi thắt cuống Glissonean cho thấy gián đoạn hoàn toàn dòng máu vào thùy phải của gan. a, Hình ảnh Axial cho thấy không có máu ở thùy phải ,mà nó đã bị chèn gạc. b ảnh dựng lại đa chiều mô tả rõ hơn không có máu ở thùy gan phải

Nghi ngờ hoại tử gan dựa trên xét nghiệm hàng loạt (hình 3) : Sau khi DCS 21 giờ, nồng độ aspartate aminotransferase (AST) và alanine aminotransferase (ALT)

đã dần tăng đến 4,472 và 1,964 IU/L, tương tự như vậy, thời gian prothrombin (Tỉ lệ phần trăm bình thường , PT%) đã tăng cao đến 95% nhưng lại tụt xuống 63%. Biểu hiện hoại tử gan rất rõ ràng, và vì vậy, chúng tôi đã thắt tĩnh mạch gan phải trước khi cắt ngang nhu mô gan (hình 4a), bằng kỹ thuật clamp- nghiền (hình 4b). Các cuống Glissonean (Nhánh trước và sau) đã buộc trong khi phẫu thuật ban đầu được cắt ngang (hình 4c) . Một ảnh sau khi cắt xong gan phải được cho thấy ở hình 4d, và bệnh phẩm đã cắt ra ở hình 5. Tiến triển lâm sàng sau phẫu thuật triệt để không có biến chứng gì, bệnh nhân ra viện sau 30 ngày từ khi làm DCS

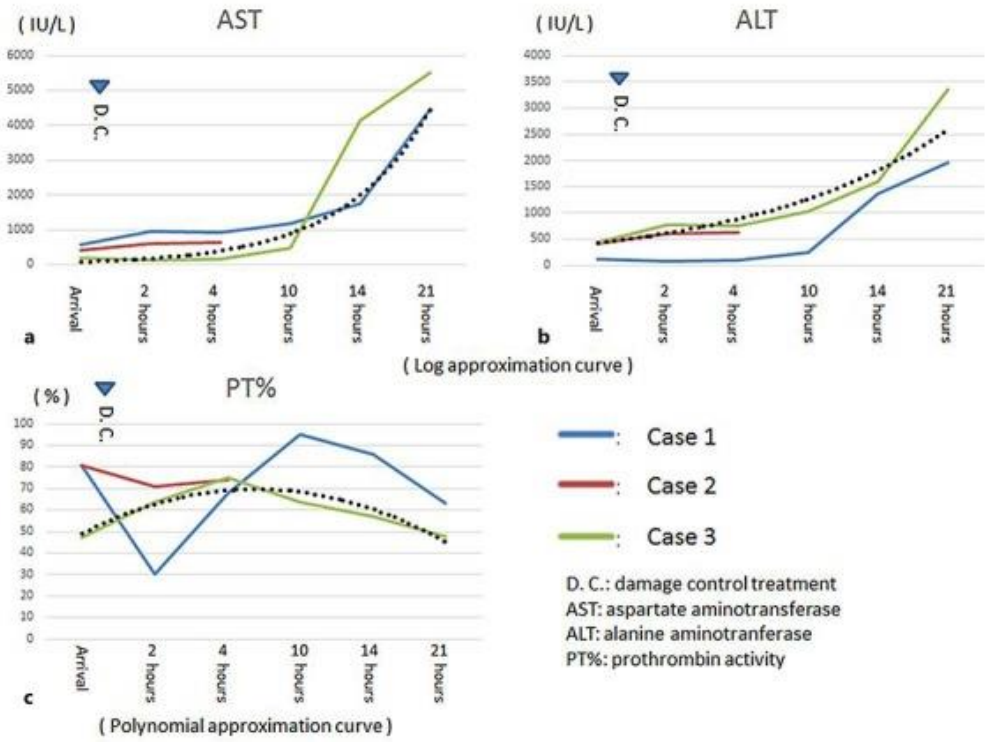

Hình 3: *Sự thay đổi AST,ALT và PT% theo thời gian ở 3 bệnh nhân. a,b Các đường đen đứt đoạn là đường cong xấp xỉ biểu đồ. C đường đứt đoạn đen là đường cong xấp xỉ đa thức*

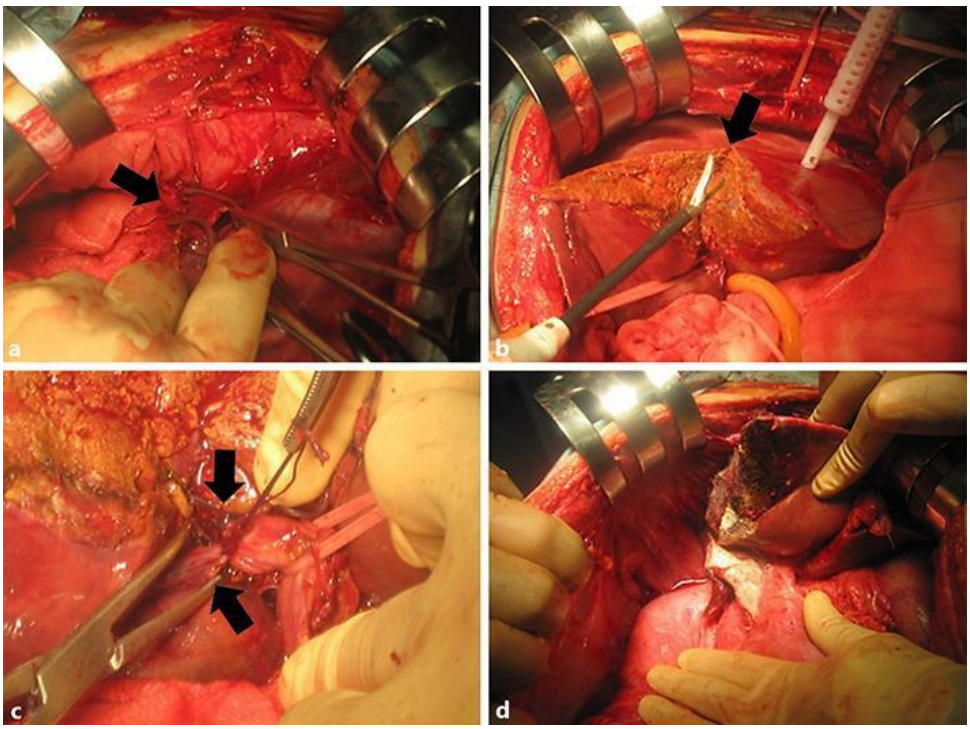

Hình 4: *Trường hợp 1-Các ảnh trong phẫu thuật triệt để. a, Buộc tĩnh mạch gan phải (Đầu mũi tên) trước khi cắt ngang nhu mô gan. b, Cắt ngang nhu mô gan bằng phương pháp clamp- nghiền. c, Các cuống Glissonean (nhánh trước và nhánh sau –[đầu mũi tên]) được cắt ngang ở sau chỗ buộc thắt. d, Bề ngoài của gan khi phẫu thuật cắt gan phải hoàn thành.*

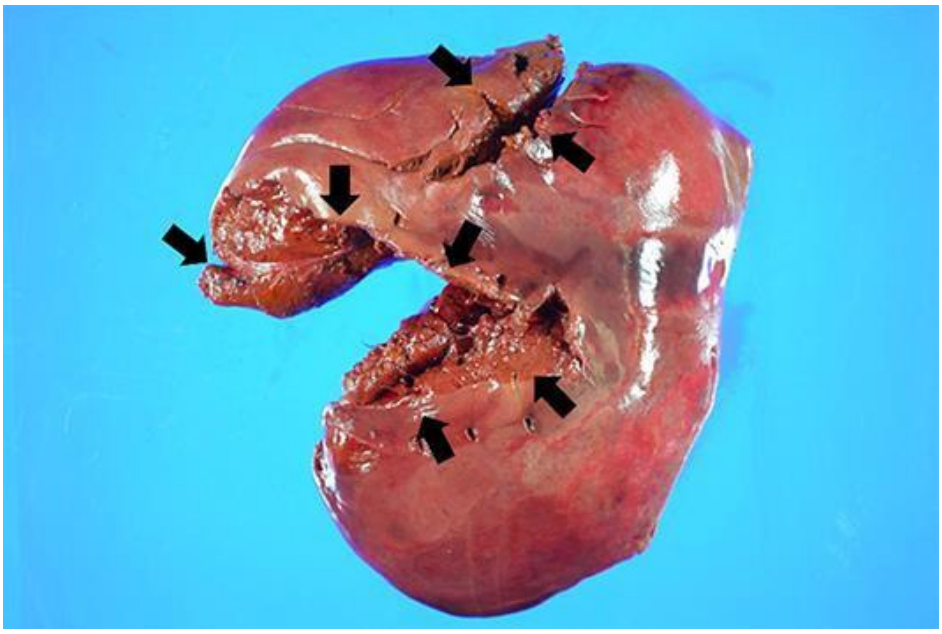

Hình 5: *Trường hợp 1-Thùy gan phải đã cắt ra. Ảnh chụp ngay sau mổ. Bên phải của bệnh phẩm là bên cắt. Các vết rách rộng (đầu mũi tên) được nhìn thấy ở nhiều vị trí*

Trường hợp thứ 2

Bệnh nhân nam 42 tuổi, bị thương do tai nạn mô tô tháng 10 năm 2012. Được chuyển đến bệnh viện chúng tôi bằng xe cứu thương, lúc vào, huyết động của bệnh nhân ổn định. Tiến hành chụp CT, nhưng trong lúc thăm dò tiếp theo, bệnh nhân rơi vào tình trạng shock. Tiến hành hồi sức ngay và bắt đầu mổ cấp cứu. Thời gian từ lúc bệnh nhân vào đến khi bắt đầu mổ gần 80 phút. Khi rạch mở đường giữa , thấy chảy máu dữ dội trong ổ bụng. Vì chụp CT đã cho biết có tổn thương độ IIIb rộng ở thùy gan phải có liên quan đến rốn gan (hình 6), chúng tôi làm thủ thuật Pringle ngay lập tức để làm gián đoạn dòng máu đến gan. Thăm dò ổ bụng thấy tổn thương một nhánh của tĩnh mạch mạc treo tràng trên (SMV). Sau khi phục hồi SMV , vùng rốn gan được thăm khám chi tiết một cách dễ dàng. Có một vết rách rộng ở gần gốc của cuống Glissonean phía sau (hình 7). Điều này có nghĩa là việc phục hồi thùy gan phải sẽ khó khăn, cho nên chúng tôi tiến hành thắt buộc cuống Glissonean như một biện pháp khống chế tổn thương. Như trường hợp thứ nhất, sau khi cắt túi mật, chúng tôi phẫu tích các cuống Glissonean phải trước và phải sau rồi buộc thắt chúng riêng rẽ. tổng lượng máu mất trong mổ gần 11,500ml, toàn bộ thời gian phẫu thuật là 85 phút. Theo kinh nghiệm của mình ở trường hợp thứ nhất, chúng tôi tiến hành phẫu thuật cắt gan phải triệt để một cách hệ thống kịp thời để tránh hoại tử gan. Bệnh phẩm mổ ra được thể hiện trong hình 6b. Tiến triển sau mổ tốt, cho phép thực hiện phẫu thuật chỉnh hình 10 ngày sau đó. Bênh nhân ra viện 31 ngày sau DCS

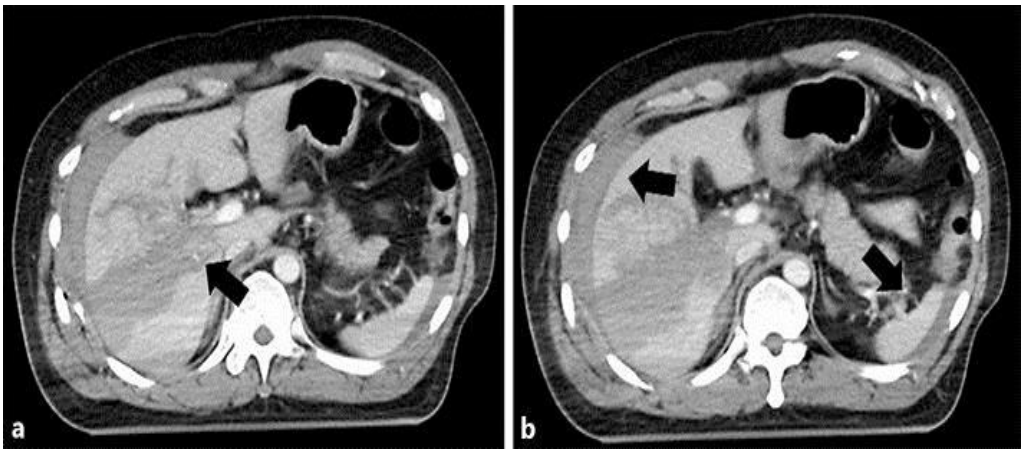

Hình 6: *Trường hợp thứ 2- Hình ảnh CT lúc bắt đầu thăm khám khi vào viện. a, Tổn thương thùy gan phải ở độ IIIb rộng (đầu mũi tên) cho thấy có tổn thương đến rốn gan. b, Hình ảnh cho thấy có một lượng máu lớn xung quanh gan và lách.*

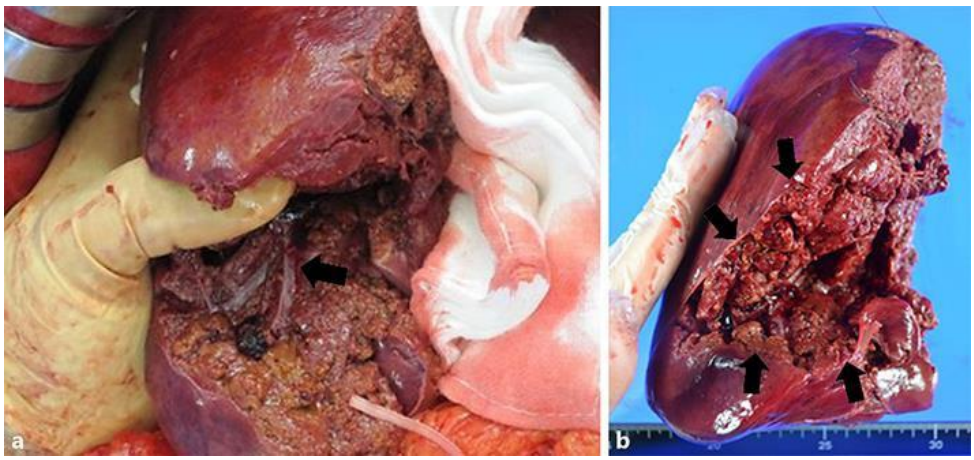

Hình 7: *Trường hợp thứ 2- ảnh chụp trong và sau phẫu thuật. a, Tĩnh mạch gan phải (đầu mũi tên) lộ ra trong vết rách . b, Thùy gan phải đã cắt . Vết thương rộng (đầu mũi tên) liên quan đến vùng rốn gan rất rõ*

Trường hợp thứ 3

Bệnh nhân nam 24 tuổi, bị thương do tai nạn mô tô tháng 11 năm 2016. Bệnh nhân đã trong tình trạng shock trong khi vận chuyển cấp cứu, mặc dù huyết áp đã hồi phục do được truyền dung dịch muối sinh lý để hồi sức, sau đó lại xảy ra huyết áp thấp. FAST cho thấy có khoảng trống âm ở túi cùng Morrison. Chụp CT sau khi đặt ống nội khí quản cho thấy tổn thương và xẹp đa phần thùy gan phải, tình trạng thoát thuốc ra ngoài mạch máu vẫn đang diễn ra ở thì động mạch (hình 8a). do huyết áp của bệnh nhân tiếp tục giảm trong lúc tiến hành CT, nên chúng tôi đã tiến hành TAE ngay lập tức (*TAE- can thiệp thuyên tắc mạch- người dịch*). Thời gian từ lúc bệnh nhân vào đến khi can thiệp khống chế tổn thương này khoảng 40 phút. TAE được thực hiện cho đến khi hiện tượng thoát thuốc ra ngoài lòng mạch máu chấm dứt (hình 8b); huyết áp ổn định. Sau đó chuyển bệnh nhân vào ICU. Do bệnh lý đông máu (PT% 1 ngày sau TAE là 48%) và hoại tử gan cấp đã xảy ra (AST và ALT 1 ngày sau TAE lần lượt là 5,518 và 3,355UI/L,) (hình 3), các dấu hiệu của hội chứng khoang trong bụng (áp lực bàng quang tăng lên và ảnh hưởng đến chức năng thận), chúng tôi tiến hành chụp CT (hình 8c), phẫu thuật cắt gan phải một cách hệ thống như một phẫu thuật triệt để được bắt đầu 24 giờ sau khi làm TAE căn cứ vào các biểu hiện hoại tử thùy phải lan rộng trên CT. Rạch đường giữa bụng, có nhiều cục đông lẫn máu trong ổ bụng. Sau khi lấy hết máu và cục đông, chúng tôi làm thủ thuật Pringle, thấy 4 vết rách phức tạp , rộng, ở thùy gan phải. Phát hiện thấy các thay đổi hoại tử có mùi khó chịu (hình 9a). Sau khi cắt túi mật như thường lệ, tiến hành cắt thùy gan phải bằng phương pháp cắt ngang cuống Glissonean (hình 9b). Lần phẫu thuật này êm ả hơn các phẫu thuật ở trường hợp 1 và 2 do huyết động của bệnh nhân duy trì ổn định. Tổng lượng máu mất trong mổ gần 5,817ml, toàn bộ thời gian phẫu thuật là 277 phút. Riêng thời gian cắt gan khoảng 120 phút. Không có vấn đề gì lớn xảy ra, bệnh nhân ra viện 30 ngày sau phẫu thuật.

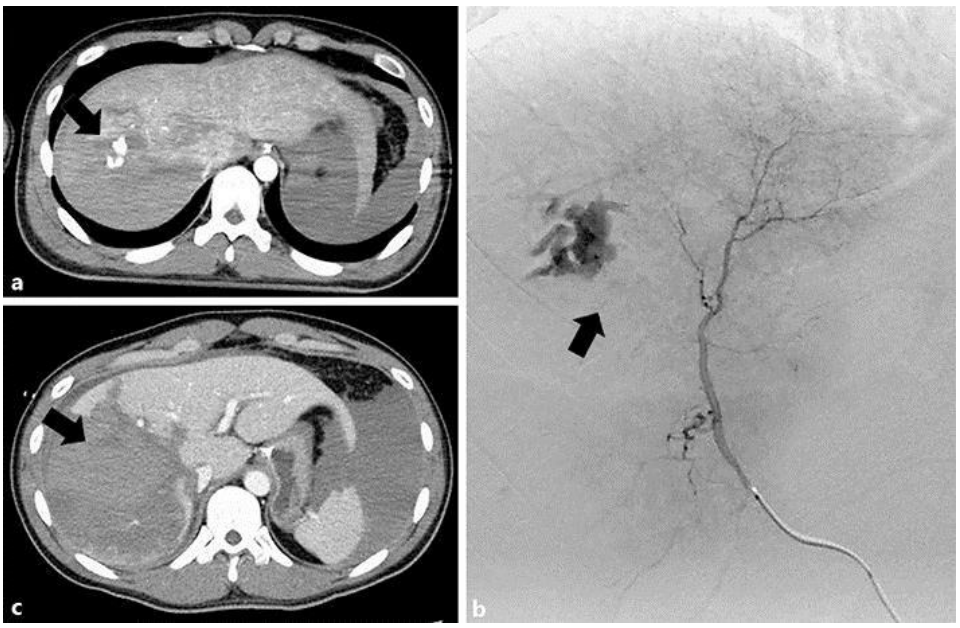

Hình 8: *Trường hợp thứ 3- hình ảnh CT và chụp mạch. a, Đa phần thùy gan phải biểu hiện xẹp và như vậy đã bị tổn thương rất nặng, thoát thuốc ra ngoài lòng mạch (đầu mũi tên) ở thì động mạch trong vùng này. Một lượng lớn máu được nhìn thấy ở quanh gan và ngách dưới hoành trái.b, trên phim chụp mạch, thuốc thoát ra ngoài lòng mạch thấy chủ yếu ở khu vực động mạch gan phải (đầu mũi tên). Tiến hành TAE cho đến khi hình ảnh thoát thuốc biến mất. c, Hình ảnh CT chụp 1 ngày sau khi TAE. Hầu hết thùy phải của gan bị hoại tử do chảy máu (đầu mũi tên).*

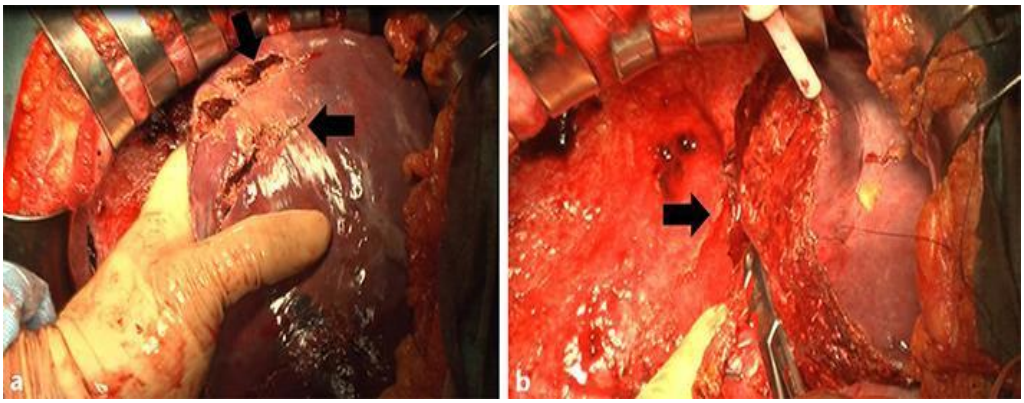

Hình 9: *Trường hợp 3- ảnh trong mổ. a, Ở thùy gan phải thấy có 4 vết thương rộng, phức tạp và biến đổi hoại tử (mũi tên). B, Hình ảnh khi cắt xong gan phải, dùng kẹp để gắp cái gốc của tĩnh mạch gan phải (đầu mũi tên)*

Tất cả 3 bệnh nhân đều tốt. Không có biến chứng nghiêm trọng gì sau mổ, và đều có thể trở lại hoạt động bình thường của mình.

Bàn luận

Chấn thương là tổn thương đến cơ quan do một lực bên ngoài gây ra. Có thể có ba hậu quả rất quan trọng là chảy máu dữ dội, viêm và nhiễm trùng. Như vây, nguyên tắc cơ bản khi điều trị chấn thương là ba điều: (1) Khống chế chảy máu, (2) khống chế viêm và nhiễm trùng, và (3) duy trì hoặc phục hồi chức năng của cơ quan bị tổn

thương [3]. Những nguyên tắc này có thể áp dụng với tổn thương gan , việc quan trọng hàng đầu trong những trường hợp tổn thương gan không ổn định huyết động là khống chế chảy máu. Thủ thuật Pringle là kỹ thuật được công nhân rộng rãi nhất trong việc khống chế chảy máu do chấn thương gan. Tuy nhiên, thủ thuật này chỉ có thể được áp dụng tạm thời – trong khoảng từ 15-45 phút. Chính vì thế, đây là một áp lực lên các phẫu thuật viên phải hoàn thành việc phục hồi cơ quan tổn thương trong một khung thời gian bị hạn chế. Nếu phần gan tổn thương nhỏ và không phức tạp, các kỹ thuật hiện có như khâu gan hoặc/ chèn mạc nối có thể áp dụng được. Trong những trường hợp tổn thương lan tràn và nặng, có thể chèn gạc và bổ xung thêm TAE [5] thường được thực hiện. Tuy nhiên, chiến thuật này nảy sinh những vấn đề sau: Có khả năng đạt được cầm máu hoàn toàn bằng cách TAE bổ xung hay không khi có bệnh lý đông máu? Chảy máu từ tĩnh mạch gan và tĩnh mạch cửa có thể bị dừng lại bằng cách chèn gạc đơn thuần hay không ? Có xảy ra dò mật sau mổ không nếu tổn thương đến cuống Glissonean ở rốn gan? Đây là những vấn đề nguy hiểm, chỉ rõ tầm quan trọng của việc cầm máu đáng tin cậy và phẫu thuật cắt gan theo giải phẫu một cách hệ thống bao gồm cả khu vực tổn thương. Việc tiến hành phẫu thuật cắt gan lớn ngay từ đầu khi có bộ ba dấu hiệu nguy hiểm sẽ là thiếu thận trọng. Vì lý do này, nói chung chỉ cắt bỏ vùng tổn thương một cách hạn chế ở những trường hợp chấn thương gan nặng. 3 trường hợp chúng tôi trình bày ở đây gợi ra một chiến thuật mới để vượt qua những điểm yếu của những chiến thuật trước đây. Buộc thắt các cuống Glissonean có chứa vùng tổn thương sẽ tránh được việc cầm máu không chắc chắn, và phân chia việc điều trị thành 2 giai đoạn (điều trị khống chế tổn thương và điều trị triệt để)

sẽ cho phép điều trị tình trạng lâm sàng nặng nề một cách hợp lý, đúng lúc. Nếu chúng ta biết trước rằng nguồn chảy máu chủ yếu là một động mạch ở phần gan bị tổn thương, thì TAE là một lựa chọn để khống chế tổn thương, như trường hợp thứ 3 của chúng tôi.

Phương pháp buộc thắt cuống Glissonean là một cải tiến của phương pháp cắt ngang cuống Glissonean Takasaki [6]. Takasaki đã sáng tạo ra phương pháp này để thực hiện phẫu thuật cắt gan nhanh chóng và an toàn hơn ở các bệnh nhân ung thư gan. Ý tưởng của Takasaki như sau: Cuống Glissonea chứa 3 loại ống mạch là tĩnh mạch cửa , động mạch gan , và ống mật . Theo thuật ngữ cây cuống Glissonean , gan được chia thành 3 phân thùy, tương ứng với các cuống glissonean (các nhánh bên trong hạ phân thùy trước, hạ phân thùy sau, và gan trái) có thể được bao bọc và buộc lại riêng rẽ bên ngoài gan. Thủ thuật này không chỉ dễ , mà nó còn khá thuận lợi nếu chúng ta xử lý cuống Glissonean trên cơ sở khái niệm này, tổn thương đường mật không thể xảy ra như một biến chứng sau mổ. Đó chính là lý do phương pháp Takasaki hiện nay được xem như một kỹ năng thực hành của các phẫu thuật viên mổ gan ở Nhật bản.

Nhận thức rõ phương pháp Takasaki phù hợp đối với phẫu thuật các trường hợp chấn thương gan từ quan điểm nâng cao tính an toàn và rút ngắn thời gian mổ. Phương pháp Takasaki có giá trị như một kỹ thuật khống chế tổn thương ở các trường hợp tổn thương gan rộng, phức tạp , có liên quan đến rốn gan bởi vì việc bịt kín dòng

chảy vào gan vĩnh viễn là có khả năng trên tiền đề cắt gan. Thủ thuật có thể hoàn thành trong thời gian ngắn an toàn ngay cả trong khi phẫu thuật triệt để, đưa đến cho bệnh nhân sự ổn định về huyết động. Chúng tôi đã áp dụng quan điểm Takasaki khi thắt buộc cuống Glissonean trong lúc phẫu thuật khống chế tổn thương (DCS) ở trường hợp 1 và 2 và cắt ngang cuống Glissonean để phẫu thuật triệt để sau khi đã làm thuyên tắc động mạch (TAE) ở trường hợp 3 vì đã chuẩn bị sẵn sàng . Kỹ thuật có thể hữu ích, nhưng nên giới hạn đối với một số trường hợp nhất định. Thứ nhất, chiến thuật nên hạn chế đối với các trường hợp tổn thương liên quan đến cuống Glissonean ở gần rốn gan và chảy máu khó khống chế bằng các thao tác khác thường làm ở các trường hợp chấn thương gan. Nó không có hiệu quả ở các trường hợp tổn thương tĩnh mạch (*tĩnh mạch trên gan- người dịch*) gan. Thứ hai, dự trữ chức năng gan được đánh giá chính xác là việc rất quan trọng. Trong hoàn cảnh chấn thương không giống với hoàn cảnh mổ theo kế hoạch, việc đánh giá phải dựa vào biểu hiện bên ngoài và sờ mó vào gan, việc này cần phải có kinh nghiệm. Thứ ba, hoại tử sẽ xảy ra nhanh chóng ở phân thùy có cuống Glissonean nuôi dưỡng đã bị buộc, nên sau khi thắt cuống, phẫu thuật triệt để phải được tiến hành ngay khi có thể. Nếu phẫu thuật cắt gan theo giải phẫu một cách hệ thống không thể thực hiện trong vòng 24 giờ, thì không nên buộc cuống Glissonean trong lúc phẫu thuật khống chế tổn thương (DCS). Điểm này cũng áp dụng với những trường hợp cân nhắc làm thuyên tắc động mạch (TAE) thay cho thắt buộc cuống Glissonean bởi vì hoại tử sẽ phát triển nhanh chóng trong vùng tắc mạch khi tổn thương gan nặng nề.

Chọn thời gian thích hợp để phẫu thuật triệt để vẫn còn được đặt ra. Sự thay đổi của AST và ALT sau phẫu thuật khống chế tổn thương (DCS) theo thời gian ở trường hợp 1 và 3 của chúng tôi tương tự nhau. Mức độ tăng đột ngột bắt đầu khoảng 14 giờ sau DCS . PT% cũng tệ đi tương tự theo thời gian, với một đỉnh trong vòng 10 giờ sau DCS rồi giảm đột ngột sau 14 giờ. Hình mẫu này được cho là do nhồi máu gan cấp tính . Theo kinh nghiệm của chúng tôi, có vẻ như 8-12 giờ sau DCS là thích hợp để thực hiện phẫu thuật triệt để, do gan vẫn chưa bị nhồi máu lan tỏa và chức năng đông máu được hồi phục tối ưu.

Chúng tôi đặt ra chiến thuật thắt buộc cuống Glissonean này vào tháng 9 năm 2011, đã báo cáo năm 2013 [7]. Kể từ đó, nó mới chỉ áp dụng ở 3 trường hợp. Mặc dù việc cắt ngang cuống Glissonean là hoàn toàn quen thuộc đối với phẫu thuật viên gan mật ở Nhật bản, nó còn xa lạ đối với các phẫu thuật viên chấn thương. Ngoài ra, không giống như thủ thuật Pringle, dễ học, việc thắt buộc /cắt cuống Glissonean không thể học mà thiếu thực hành nhiều. Thắt buộc hoặc cắt ngang cuống có thể được hoàn thành trong vài phút bởi một phẫu thuật viên gan mật đã áp dụng nó, nhưng khi một phẫu thuật viên không có kinh nghiệm tiến hành, thủ thuật không chỉ kéo dài thời gian, mà cũng có thể làm vùng tổn thương tăng lên.

Kết luận

Chúng tôi kỳ vọng phương pháp thắt buộc cuống Glissonean đem lại ích lợi trong phẫu thuật khống chế tổn thương ở những trường hợp chấn thương gan nặng không ổn định huyết động. Chúng tôi cũng kỳ vọng việc cắt ngang cuống Glissonean mang lại lợi ích đối với phẫu thuật triệt để sau khi khống chế tổn thương bằng thuyên

tắc động mạch. Thừa nhận kỹ năng cần thiết có thể tốn nhiều thời gian, nhưng đầu tư thời gian sẽ trở thành phần thưởng đặc biệt khi tổn thương gan liên quan đến rốn gan và cuống Glissonean

Lào Cai, ngày 23/7/2022

Người dịch : Đinh Ngọc Dũng

Bài gốc

Case Rep Gastroenterol. 2017 Jan-Apr; 11(1): 190–200.

Published online 2017 Apr 10. doi: 10.1159/000468514

PMCID: PMC5422731

PMID: 28512392

Utility of Glissonean Pedicle Transection for Surgical Treatment of Severe Liver Trauma Satoshi Koizumi,[a,*] Kenta Katsumata,[a] Tatsunori Ono,[a] Kouhei Segami,[a] Hiroyuki Hoshino,[a] Masafumi Katayama,[a] Shinjiro Kobayashi,[a] Junichi Matsumoto,[b] Shigeki Fujitani,[b] Yasuhiko Taira,[b] and Takehito Otsubo[a]

Author information Article notes Copyright and License information Disclaimer